

# UC Davis

## Dermatology Online Journal

### Title

Tratamiento de la alopecia areata, un recorrido desde las opciones terapéuticas clásicas hasta los nuevos fármacos aparecidos en los últimos años

### Permalink

<https://escholarship.org/uc/item/4ft667kk>

### Journal

Dermatology Online Journal, 24(7)

### Authors

Gomez-Zubiaur, A  
Saceda-Corralo, D  
Velez-Velazquez, MD  
et al.

### Publication Date

2018

### DOI

10.5070/D3247040913

### Copyright Information

Copyright 2018 by the author(s). This work is made available under the terms of a Creative Commons Attribution-NonCommercial-NoDerivatives License, available at <https://creativecommons.org/licenses/by-nc-nd/4.0/>

Peer reviewed

# Tratamiento de la alopecia areata, un recorrido desde las opciones terapéuticas clásicas hasta los nuevos fármacos aparecidos en los últimos años

## Treatment of alopecia areata, a journey from classic therapeutic options to new drugs that have appeared in recent years

A Gómez-Zubiaur<sup>1</sup>, D Saceda-Corralo<sup>2</sup>, MD Vélez-Velázquez<sup>3</sup>, S Vañó-Galván<sup>2</sup>

Affiliations: <sup>1</sup>Servicio de Dermatología y Venereología, Hospital Universitario Príncipe de Asturias, Universidad de Alcalá, Alcalá de Henares (Madrid), España, <sup>2</sup>Servicio de Dermatología y Venereología, Hospital Universitario Ramón y Cajal, Universidad de Alcalá, Madrid, España, <sup>3</sup>Servicio de Anatomía Patológica, Hospital Universitario Príncipe de Asturias, Universidad de Alcalá, Alcalá de Henares (Madrid), España

Corresponding Author: Alba Gómez-Zubiaur, Servicio de Dermatología, Hospital Universitario Príncipe de Asturias, Carretera Alcalá Meco s/n 28805 Alcalá de Henares, Madrid, España, Tel: 34-91-617909639, Email: [agomezubiaur@gmail.com](mailto:agomezubiaur@gmail.com)

### Abstract

La alopecia areata constituye un reto terapéutico, sobre todo en sus formas extensas. Antes de iniciar cualquier tratamiento es necesario tener en cuenta algunas consideraciones. Se trata de una enfermedad que no afecta de forma directa a la salud del paciente y que puede presentar resolución espontánea. Las formas extensas, las que se inician en la infancia y las de larga evolución son muy rebeldes a los tratamientos y asocian recaídas. Todos los tratamientos tienen efectos secundarios. Ningún tratamiento ha demostrado alterar el curso de la enfermedad, muy pocos han demostrado eficacia en ensayos clínicos aleatorizados y no existen guías terapéuticas salvo la publicada en 2003 y actualizada en 2012 en el British Journal of Dermatology. Por todo ello, es necesario elaborar un plan de tratamiento individualizado en cada paciente. Se debe comenzar con los fármacos más seguros e inoocuos, y pasar al siguiente escalón terapéutico cuando el actual haya demostrado su ineficacia durante un periodo de 6 meses. Se revisan las principales propuestas farmacológicas para alopecia areata, aportando datos sobre su mecanismo de acción, efectos secundarios y posicionamiento terapéutico en función de los estudios disponibles. Finalmente, se propone un algoritmo terapéutico como guía en el manejo de esta patología.

Alopecia areata is a therapeutic challenge, especially in its extensive forms. Before starting treatment it is necessary to take into account some considerations. This disease does not directly affect the patient's health and may undergo spontaneous resolution. The extensive forms, those that begin in childhood and those of long duration are resistant to treatments and are associated with relapses. All treatments have side effects. No treatment has been shown to alter the course of the disease; very few have shown efficacy in randomized clinical trials and there are no therapeutic guidelines except the ones published in 2003 and updated in 2012 in the British Journal of Dermatology. Therefore, it is necessary to develop an individualized treatment for each patient. It is advisable to carry out a therapeutic escalation that starts with the safest drugs and moves to the next therapeutic step when the current one has proven ineffective for a period of 6 months. The main pharmacological proposals for alopecia areata are reviewed. In addition, we provide data on mechanism of action, side effects, and therapeutic positioning based on the available studies. Finally, a therapeutic algorithm as a guide in the management of this condition is proposed.

*Keywords: Alopecia areata, treatment, new drugs, therapeutic algorithm*

## Introduction

La alopecia areata (AA) es una enfermedad encuadrada dentro de las alopecias no cicatriciales de base autoinmune. Los datos de prevalencia e incidencia son desconocidos, aunque en España se estima que puede llegar al 0,5-1 por 1000 de la población, afectando por igual a hombres y mujeres y presentándose el 60% de los casos entre los 5 y los 20 años [1].

Se trata de una enfermedad autoinmune órgano-específica del folículo piloso, con un componente genético que determina una predisposición del individuo a padecerla y una serie de factores externos que pueden actuar como desencadenantes [2]. Se acepta el concepto de que el folículo piloso es una estructura con inmunoprivilegio, al igual que determinados componentes del globo ocular o del sistema nervioso central, en la que los niveles de complejo mayor de histocompatibilidad están disminuidos, lo que le otorga protección frente a ataques inmunes autólogos o externos [3]. El mecanismo preciso que organiza este privilegio inmune es desconocido pero su interrupción, posiblemente causada por la modificación en la expresión de antígenos órgano-específicos del folículo piloso provocada por distintos desencadenantes, se relaciona con la aparición de la alopecia areata; en la que se evidencia una respuesta autoinmune anormal con un aumento significativo de los linfocitos citotóxicos TCD8+ oligoclonales y autorreactivos, como componente principal del infiltrado inflamatorio peribulbar del folículo piloso. Estos linfocitos T citotóxicos son los principales responsables de la destrucción de los queratinocitos del bulbo piloso. Sin embargo, en este infiltrado inflamatorio también se encuentran especies reactivas de oxígeno, linfocitos B, autoanticuerpos frente a antígenos foliculares, linfocitos helper TCD4+, células *natural killer* y múltiples cascadas de citoquinas proinflamatorias, lo que hace pensar que tanto la inmunidad innata como la inmunidad adquirida participan en el mecanismo patogénico de la alopecia areata [2]. El rol específico de cada una de estas células y moléculas en la patogenia de la enfermedad así como la determinación de las que participan de forma activa y de las que solo

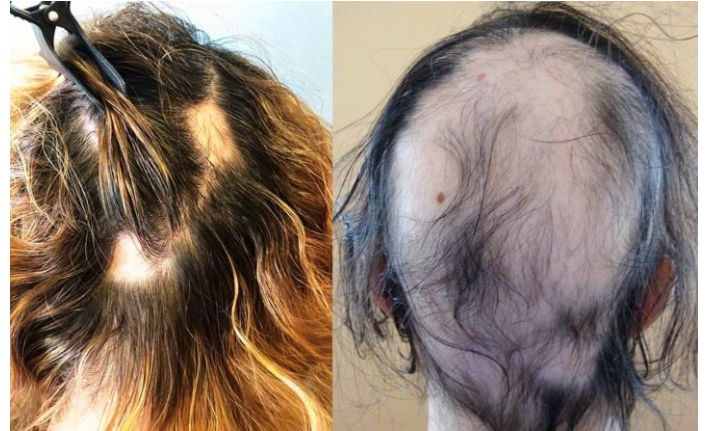

Figura 1. Formas clínicas de alopecia areata, limitada en placas a la izquierda versus forma extensa difusa a la derecha.

Figure 1. Clinical forms of alopecia areata, limited plaques on the left versus the diffuse extensive form on the right.

representan un epifenómeno autoinmune todavía no está completamente esclarecido y su futura determinación puede jugar un papel relevante desde el punto de vista terapéutico, permitiendo establecer dianas específicas de actuación farmacológica o por el contrario la necesidad de utilizar tratamientos inmunosupresores menos

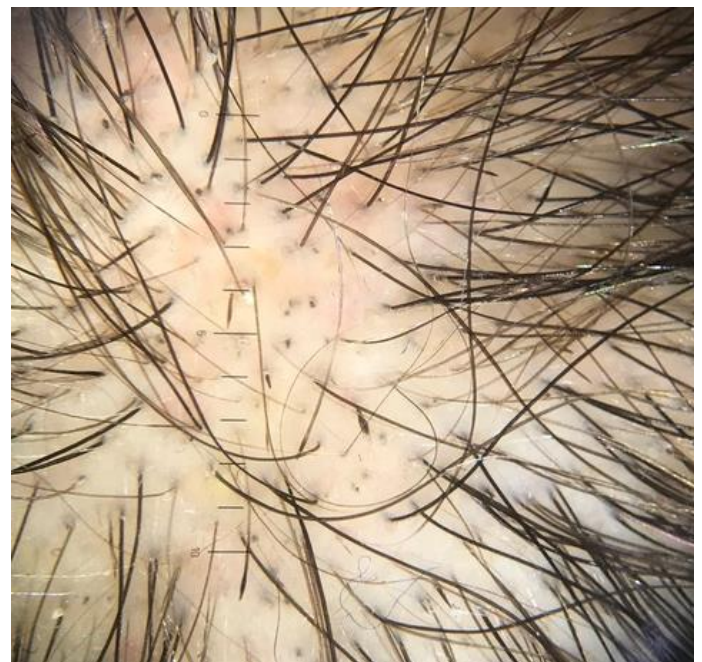


Figura 2. Imagen tricoscópica de alopecia areata, se evidencian puntos negros y pelos en signo de admiración, hallazgos muy característicos en esta patología.

Figure 2. Trichoscopy of alopecia areata; there are black dots and exclamation mark hairs, very characteristic findings in this pathology.

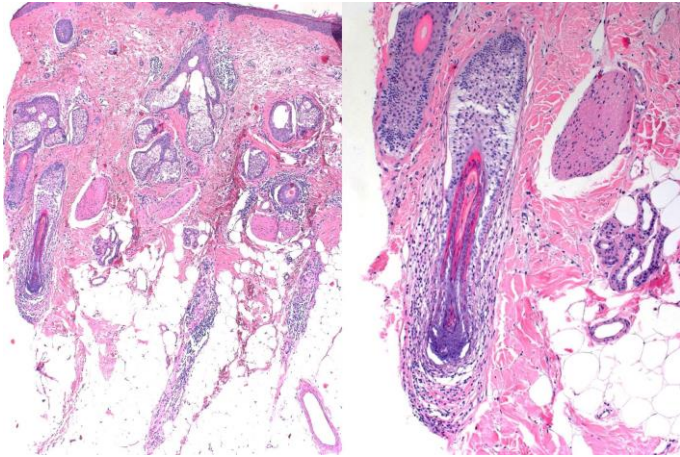


Figura 3. Histología de la alopecia areata. Se observan folículos en telogen con una estela fibrosa acompañante y el característico infiltrado inflamatorio de linfocitos pequeños intra y peribulbares.

Figure 3. Histopathologic features of alopecia areata. Follicles in telogen, all with an accompanying the fibrous streamer, and an inflammatory infiltrate of small lymphocytes with peri and intrabulbar distribution are observed.

selectivos [4]. La predisposición genética para padecer AA está determinada por algunos HLA, como son los DQ3, DQ7, DR4 y DR11, que están presentes con mayor frecuencia en estos enfermos (hasta un 20% cuenta con historia familiar de AA), y entre los factores externos que pueden actuar como desencadenantes/gatillo se encuentran situaciones de estrés, trastornos psicológicos, infecciones o micro-traumatismos entre otros. La asociación con otras enfermedades autoinmunes es posible; se ha estimado que hasta un 27% de los individuos afectos de AA puede padecer trastornos tiroideos

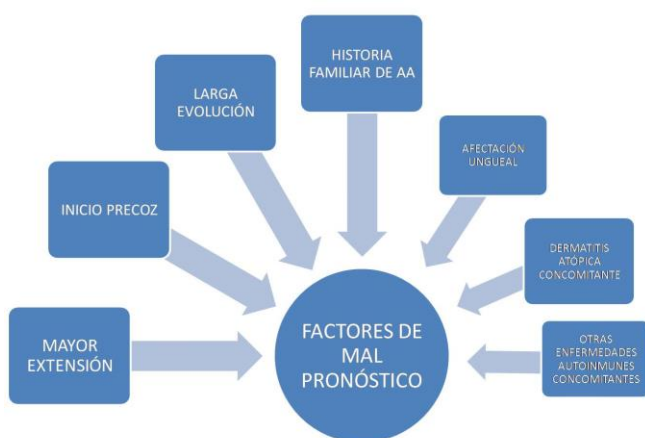


Figura 4. Factores de mal pronóstico de alopecia areata.  
Figure 4. Factors of poor prognosis of alopecia areata.

autoinmunes y hasta un 9% vitíligo, aunque en un 80% de los casos no se asocia a ninguna otra patología [2].

El diagnóstico es clínico en la mayoría de los casos (Figura 1), ayudado de la imagen tricoscópica (Figura 2), y reservándose la biopsia cutánea para casos dudosos con presentaciones atípicas (Figura 3). Se presenta como placas alopécicas con bordes netos bien definidos, cuya distribución y extensión nos llevan a distinguir entre formas en placas limitadas, formas ofiásicas, reticulares, sisaifo, totales o universales, entre otras. Es difícil predecir el curso de la enfermedad pero se han descrito una serie de factores relacionados con peor pronóstico, que implican peor respuesta a los tratamientos, recurrencias frecuentes y evolución a formas más extensas y crónicas (Figura 4), [5]. En líneas generales, los datos recogidos indican que el 34-50% de los pacientes se recuperarán en un año, llegando hasta el 70% en las formas en placas limitadas, pero la mayoría experimentarán más de un brote de la enfermedad y entre el 14 y el 25% progresarán a la pérdida total del cabello de la cabeza o de la cabeza y el cuerpo en un plazo medio aproximado de 2 años, del que solo se recuperarán un 10% [6]. Tras la repoblación completa, el riesgo de recurrencia se estima en el 13,5% en los 6 meses posteriores al primer episodio y en el 33% si ya ha habido más episodios, porcentaje que aumenta si se sigue al paciente durante un mayor periodo de tiempo [7]. De los datos anteriores se deduce que el factor de mal pronóstico más importante es la extensión de la alopecia (formas totales o universales en último término), con tasas de repoblación completas inferiores al 10% y cronificación en más del 75% de los casos. La edad temprana de aparición, en la infancia o antes de la pubertad, también se asocia a mal pronóstico, con un 50% de probabilidad de evolucionar a formas severas aunque de manera más dilatada en el tiempo y con cifras de repoblación completa permanente en torno al 1%. Otros factores que se han postulado como determinantes de mal pronóstico son la presencia de alteraciones ungueales, la asociación a dermatitis atópica, a otras enfermedades autoinmunes, el tiempo de evolución prolongado o la historia familiar de AA.

El manejo terapéutico de la alopecia areata es un reto para el dermatólogo y en muchas ocasiones una causa de frustración y ansiedad para el paciente. Antes de iniciar cualquier prescripción farmacológica es necesario tener en cuenta una serie de conceptos desde el punto de vista estrictamente médico pero también desde el punto de vista psicológico del paciente.

Por un lado, no existen tratamientos validados, ningún tratamiento ha demostrado alterar el curso de la enfermedad, muy pocos han demostrado eficacia en ensayos clínicos aleatorizados y no existen guías terapéuticas estandarizadas salvo la publicada en 2003 y actualizada en 2012 en el British Journal of Dermatology [6, 8]. Además, se trata de una enfermedad sin impacto directo en la salud del paciente, salvo a nivel psicológico, y con posibilidad de resolución espontánea. La mayoría de los tratamientos disponibles conllevan efectos secundarios a corto y largo plazo; y los factores pronósticos enumerados determinarán el curso de la enfermedad y la respuesta a los fármacos [9].

Por otro lado, los estudios sobre los que se sustentan las opciones terapéuticas deben ser revisados con atención ya que los ensayos clínicos con asignación aleatoria de los sujetos, doble ciego y comparados con placebo, que asocian la mayor calidad de evidencia científica son muy escasos, siendo la mayoría publicaciones de casos aislados, series de casos, estudios retrospectivos o ensayos clínicos con defectos metodológicos. Uno de los principales

fallos que se repite en la mayoría de los estudios es la falta de consenso en el término eficacia/buena respuesta, en muchos de ellos se habla de éxito terapéutico sin especificar la tasa de repoblación a la que corresponde y cuando ésta queda establecida no es uniforme para todos los ensayos, lo que impide comparaciones entre los mismos. Para evitar este problema se propuso el empleo del índice SALT (Severity of Alopecia Tool), que divide el cuero cabelludo en cuadrantes (occipital, ambos laterales y temporal) y permite al facultativo determinar el porcentaje de pérdida de cabello en cada uno de ellos, para obtener de esta forma un valor absoluto (S0 a S5) así como un valor relativo si lo comparamos con la cifra basal (Figura 5), [10]. Además, la mayoría de los estudios incluyen las formas más graves de la enfermedad, que son en general más resistentes a los tratamientos, por lo que el fracaso de un fármaco en estas formas de AA no implica que no sea eficaz en formas menos extensas.

Se debe realizar un examen minucioso del paciente para poderle explicar el curso de la enfermedad, individualizar el tratamiento teniendo también en cuenta la repercusión de la enfermedad en cada caso y elaborar un plan terapéutico escalonado, que comience con las opciones menos agresivas, intentado combinar distintos fármacos y evaluando su eficacia en un periodo mínimo de 3 meses [1].

Para cada una de las opciones terapéuticas planteadas valoraremos la calidad de los estudios publicados (calidad de la evidencia), el número (cantidad de evidencia) y el balance riesgo/beneficio del mismo, teniendo en cuenta, como ya hemos mencionado, que la abstención terapéutica, “esperar y ver”, es siempre una opción válida si se consensua con el paciente.

Se enumerarán las opciones de tratamiento en función de su acción a nivel local o a nivel sistémico, intentando dar mayor protagonismo en extensión y posicionamiento a aquellas que tienen mayor calidad y cantidad de evidencia según los estudios publicados y haciendo referencia, en la medida de lo posible, a su mecanismo de acción, forma de empleo y efectos adversos.

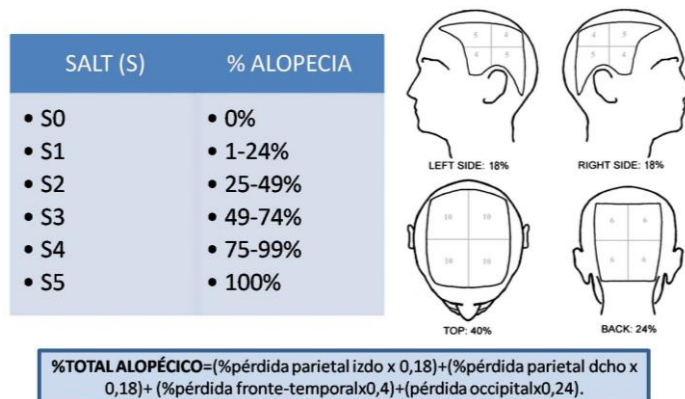


Figura 5. Índice SALT para determinar la severidad de la alopecia areata.

Figure 5. SALT index to determine the severity of the alopecia areata.

## Tratamientos Locales

### 1-Corticoides tópicos

A pesar de la escasez de ensayos clínicos bien diseñados que avalen su eficacia, su empleo en la práctica clínica está muy extendido, fundamentalmente en formas en placas limitadas de AA y combinándose en muchas ocasiones con minoxidil. Los más utilizados son los de potencia media y alta como el clobetasol propionato y la desoximetasona, en fórmulas cosméticas para el cuero cabelludo como lociones o espumas, a pesar de que los vehículos más grasos han demostrado mayor eficacia. En un estudio aleatorizado doble ciego controlado con placebo, la desoximetasona al 0,25% en crema logró un 57,6% de repoblación completa frente al 39,2% del grupo control, lo que no demostró clara superioridad del tratamiento [11]. Sin embargo, en otro estudio aleatorizado doble ciego, también controlado con placebo, el clobetasol propionato al 0,05% en espuma logró una repoblación superior al 25% en el 47% de los pacientes y superior al 40% en el 25% de los pacientes [12]. También se observan diferencias cuando se comparan distintas formulaciones de corticoides, como en el trabajo de Mancuso y colaboradores [13] en el que el 61% de los pacientes que emplearon betametasona valerato en espuma al 0,1% mostraron una repoblación superior al 75%, frente al tan solo 2% de los que emplearon betametasona dipropionato al 0,05% en loción, con ciego para el investigador; o cuando se comparan los corticoides tópicos con otros tratamientos locales como antralina o tretinoína, frente a los que parecen estar por encima [14, 15]. Su empleo en oclusión se ha probado en pacientes con formas totales o universales de alopecia areata, con clobetasol propionato 0,05% crema en la mitad del cuero cabelludo, logrando una repoblación casi completa en el 28,5% de los tratados [16]. También son ampliamente prescritos en niños, habiéndose demostrado en este grupo la superioridad de los de potencia alta, como el clobetasol propionato al 0,05%, comparado con hidrocortisona al 1%, en un estudio aleatorizado doble ciego controlado que mostró una reducción en el área alopécica en la semana 24 superior al 50% en el 80% de los tratados con clobetasol frente al 33,3% de los que recibieron

hidrocortisona [17]. Tras finalizar el tratamiento, el índice de recaídas se sitúa entre el 37% y el 63% [18]. Cuentan con un buen perfil de seguridad, siendo raro el desarrollo de foliculitis, telangiectasias o atrofia local.

### 2-Corticoides intralesionales

Se indican en formas en placas limitadas de AA, que afectan a menos del 50% del cuero cabelludo, al inicio de la enfermedad o cuando existen datos de actividad en las placas y sobre todo en adultos, por la mala tolerancia en niños a las inyecciones que implica su administración. También puede tener indicación en placas recalcitrantes de formas más extensas de AA que no responden a los otros tratamientos. El corticoide más empleado es el acetónido de triamcinolona en concentraciones de entre 2,5 y 10mg/ml (han demostrado similar eficacia) inyectando 0,1ml en cada pinchazo en dermis profunda con una separación de aproximadamente 1 cm entre los mismos y repitiendo el procedimiento tras un intervalo de 4 a 6 semanas [19]. Porter y Burton mostraron que entre el 64% y el 97% de las placas presentaban repoblación con esta forma de aplicación, en adultos con menos del 50% del cuero cabelludo afectado [20]. En niños la tolerancia al tratamiento es mala, pudiendo empezar a aplicarse en mayores de 10 años. En un estudio retrospectivo de 248 niños tratados con acetónido de triamcinolona intraleisonal, 160 mostraron mejoría superior al 50% en la semana 12 y 211 en la semana 24, refiriendo 32 pérdidas por el dolor [21]. Cuando se inyecta en zona periocular hay que tener en cuenta la posible asociación a cataratas o elevación de la presión intraocular, pero el efecto adverso más frecuente es la atrofia local, transitoria en la mayoría de los casos, y que se minimiza si se realizan los pinchazos en dermis profunda, con volúmenes pequeños y con separación suficiente entre los mismos.

### 3-Minoxidil

Fue utilizado por primera vez en AA en 1982. No se conoce su mecanismo de acción preciso pero se postula que puede prolongar la fase anágena del ciclo del folículo piloso [1]. Es ampliamente utilizado

en formas en placas leves y moderadas de AA como adyuvante a otros tratamientos, aunque también se han realizado estudios en los que demuestra su eficacia en monoterapia. En un ensayo doble ciego controlado con placebo se empleó minoxidil al 3% en AA en placas, demostrándose repoblación en el 63,6% de los pacientes del grupo tratado frente al 35,7% de los del grupo control, aunque el cabello solo fue cosméticamente aceptable en el 27,3% de los que emplearon minoxidil [22]. Otros estudios también han demostrado una mayor repoblación cosméticamente aceptable en pacientes tratados con minoxidil al 1% frente a los del grupo placebo [23, 24]. Sin embargo, en otras publicaciones no se demuestra superioridad en la repoblación de los pacientes tratados con minoxidil al 3% [25]. Olsen y colaboradores sugirieron que el minoxidil también puede reducir el riesgo de recidivas si se aplica tras el descenso o la suspensión del tratamiento con corticoides en diferentes formas de administración [26]. Si se compara el minoxidil al 1% y al 5%, los ratios de respuesta obtenidos son del 38% para el primero y del 81% para el segundo [27]. En niños también es muy utilizado como adyuvante, aunque existen pocos estudios en este grupo. Los efectos adversos son infrecuentes e incluyen la dermatitis de contacto y la hipertriosis.

#### 4-Inmunoterapia de contacto

Es considerada por la mayoría de los autores la primera opción para formas extensas de AA que afectan a más del 50% del cuero cabelludo en adultos, y también para muchos en niños [28]. Fue utilizada por primera vez por Rosenberg y Drake en 1976 y se basa en el empleo de sustancias, que no se encuentran de forma habitual en el medio, como la difenilciclopropenona, también conocida como difenciprona (DFCP), o el ácido escuárico dibutiléster (SABDE) como alérgenos para inducir una dermatitis de contacto alérgica con respuesta celular retardada, que ocasionará cambios en la inmunidad local [29]. Se produce un nuevo infiltrado inflamatorio que desplaza al infiltrado linfocitario específico de la AA, con apoptosis de linfocitos perifoliculares, modificación en la proporción de linfocitos T CD4 y T CD8 peribulbares, inhibición del estímulo antigénico y competición con el nuevo estímulo

desencadenado o inhibición de citoquinas proinflamatorias [1]. Happle realizó el protocolo de empleo de la DFCP, que consiste en la aplicación inicial de la sustancia a una concentración del 2% en una zona circular y convexa del cuerpo de aproximadamente 4x4cm para sensibilizar al paciente [30]. Dos semanas después, se aplica una solución al 0,001% en la mitad de la cabeza (la otra mitad sirve de guía para detectar una posible repoblación espontánea) y se va subiendo de forma gradual la concentración semanalmente para lograr un grado de inflamación media, con prurito y eritema tolerable, que se debe mantener hasta 24-36 horas después de la administración. Tras llegar a la concentración ideal, se mantiene semanalmente una aplicación que se retira a las 48 horas mediante lavado. La respuesta tarda en aparecer en torno a 3 meses, y el pelo repoblado es cosméticamente aceptable a los 12. Si en 6 meses no ha habido respuesta se aconseja suspender el tratamiento. En el caso del SABDE también se inicia la sensibilización con una concentración al 2% y tras 3 semanas se comienza la aplicación de la solución, empezando por concentraciones de 0,00001%, que se aumentan de forma progresiva hasta el 1% en función de la respuesta clínica.

Las tasas de éxito son muy variables según los estudios, situándose entre el 30 y el 78% en formas de AA con afectación superior al 50% del cuero cabelludo y descendiendo al 17% en formas totales/universales [31]. El porcentaje de recaídas también es variable, llegando en un estudio reciente hasta el 87,5%, aunque en otros esta cifra se sitúa en torno al 60% tras un seguimiento de dos años [32].

Se ha propuesto también su uso de forma prolongada, con pautas menos agresivas y menor frecuencia de aplicación, ya que en algunos estudios se ha descrito respuesta mantenida y menor índice de recaídas con esta forma de empleo [33]. El perfil de eficacia y recaídas es similar para las dos opciones de inmunoterapia, aunque Tiwary y colaboradores concluyen que el SABDE es más eficaz y con menos efectos secundarios [34]. De los estudios realizados en formas totales/universales, el de Ohlmeier y colaboradores reporta los mejores resultados, con repoblación superior al 90% en más del 70% de los

pacientes. En niños los índices de respuesta también son variables, llegando al 30% en dos estudios [35] y quedándose en torno a un 10% en otros [36, 37].

Los efectos adversos que pueden aparecer si la dermatitis generada es excesiva son edema local, prurito, alteraciones de la pigmentación, linfadenopatías regionales o clínica gripal. Es importante evitar la fotoexposición de la zona durante el tratamiento.

#### 5-Antralina o ditranol

En este caso se busca la aparición de una dermatitis de contacto irritativa local que logra un efecto inmunomodulador, interaccionando con múltiples citoquinas, el interferón (IFN) gamma o el factor de necrosis tumoral (TNF) alfa, aunque su mecanismo de acción no se conoce con exactitud [38]. Se aplica en concentraciones del 1% durante 20 o 30 minutos y se va aumentando el tiempo en 10 minutos cada dos semanas hasta llegar a 1 hora o hasta que la reacción local irritativa sea aceptable. Si en tres meses no hay respuesta se recomienda su suspensión. Los estudios arrojan diversos resultados, desde tasas de éxito del 75% en forma en placas y 25% en forma total, hasta la ausencia de beneficio [39, 40]. También se puede combinar con otros tratamientos como minoxidil (en un estudio de 51 pacientes el 11% presentaron repoblación cosméticamente aceptable) o difenciprona (mayor respuesta en el grupo de combinación) [41, 42]. En niños ha sido más utilizada, con mejoría de las puntuaciones en la escala SALT del 20% en el 35% de los pacientes que respondieron tras 9 meses de tratamiento [43]. Los efectos adversos son similares a los descritos en la inmunoterapia de contacto y varían según el grado de dermatitis originado.

#### 6-Láser

Se han empleado 3 tipos de dispositivos, el láser de excímeros con longitud de onda de 308 nm, el láser de fototermólisis fraccional o Er: Glass y el láser diodo con longitud de onda de 904nm, en todos los casos se precisan más estudios que corroboren su eficacia y mecanismo de acción, aunque el empleo del primero de ellos está más extendido, sobre todo en niños con formas limitadas en placas de AA [44-46].

En el láser de excímeros se comienza con fluencias de 50mJ/cm<sup>2</sup> y se aumenta de forma progresiva cada 2 sesiones, buscando siempre la dosis eritematosa mínima y tratando cada placa 2 veces por semana, hasta un total de 24 sesiones. Algunas series han demostrado éxito terapéutico [47, 48]. Al-Mutairi realizó el tratamiento en 9 niños, en un total de 22 placas y el 63,6% presentaron repoblación completa, con recurrencias en 4 de ellos al cabo de 6 meses de finalizar el tratamiento [49]. En general es bien tolerado, con riesgo únicamente de pigmentación en fototipos altos.

#### 7-Análogos de prostaglandinas

Los dos fármacos más formulados para su empleo en alopecia areata son el latanoprost y el bimatoprost. Han demostrado efectos estimulantes en el crecimiento de folículos murinos así como la inducción del paso del cabello de fase telogen a fase anagen [9]. En la práctica clínica se emplean con frecuencia en el tratamiento de cejas y pestañas de formas universales (AU) de AA, así como en formas en placas en combinación con otros tratamientos. Sin embargo, los ensayos clínicos arrojan resultados diversos en términos de eficacia. Un estudio cerrado aleatorizado de 11 pacientes con pérdida de más del 50% de la pestaña, no reveló repoblación tras aplicación de bimatoprost o latanoprost en solución [50]. Datos similares se extraen de otro estudio aleatorizado, en este caso con aplicación de latanoprost tópico en cejas durante 16 semanas [51]. Por el contrario, el grupo de Camacho-Martínez y colaboradores lograron un 43.24% de repoblación cosméticamente aceptable en pestañas de pacientes con AU tras la aplicación diaria de bimatoprost al 0,03% en solución en el margen ocular y un 45% tras la aplicación de latanoprost al 0,005% solución con la misma pauta [52, 53]. Se proponen modificaciones en la concentración y el vehículo del fármaco, su frecuencia de aplicación o el tiempo de tratamiento, para mejorar los resultados de eficacia. Cuando se emplea en placas de cuero cabelludo bimatoprost solución al 0,03% 2 veces al día durante 3 meses, los datos de repoblación y recaída pueden llegar a ser mejores que en los corticoides tópicos [54]. En general, es un tratamiento bien tolerado, lo que



favorece su empleo habitual, produciendo ocasionalmente prurito y/o eritema local.

#### 8-Plasma rico en plaquetas

Se trata de suero autólogo enriquecido en plaquetas, en cuyos gránulos alfa plaquetarios se encuentran factores de crecimiento que se liberan al activarse el plasma rico en plaquetas (PRP) y estimulan la angiogénesis, la proliferación y la diferenciación en los folículos pilosos, ocasionando en último término la prolongación de la fase anagen y promoción del crecimiento del cabello. Además, el PRP tiene una función antiinflamatoria local que ayuda a restablecer el inmunoprivilegio folicular [55-59]. Hasta el momento, su empleo se sustenta en un número limitado de estudios y se sugiere reservar este tratamiento para formas en placas limitadas así como para mejorar síntomas de prurito o quemazón local cuando están presentes [60, 61]. Trink y colaboradores han llevado a cabo un ensayo clínico doble ciego en 45 pacientes con AA en placas recurrente de 1 a 3 años de evolución, asignados aleatoriamente para recibir en la mitad del cuero cabelludo PRP, infiltraciones de acetónido de triamcinolona o placebo, manteniendo la otra mitad del cuero cabelludo como guía de posible repoblación espontánea. El grupo tratado con PRP, en intervalos mensuales y durante 1 año, mostró un aumento de repoblación significativo así como de los niveles de Ki67 respecto (marcador de proliferación celular) y una disminución de los síntomas locales, respecto a las otras ramas del ensayo [62]. Es un tratamiento bien tolerado.

#### 9-Otros

Los inhibidores de la calcineurina (tacrolimus y pimecrolimus) se han ensayado en diversos estudios sin haberse obtenido resultados favorables, por lo que no se recomienda su empleo en la AA [63-67].

Los retinoides tópicos son capaces de producir una dermatitis de contacto irritativa con apoptosis de linfocitos T. Talpur y colaboradores utilizaron bexaroteno al 1% en gel en la mitad de la cabeza de 8 pacientes, con aplicación diaria durante 6 meses, y obtuvieron una repoblación superior al 50% del lado tratado en 12 de ellos, mientras que el 14% repoblaron ambas mitades del cuero cabelludo [68]. En el caso de la tretinoína se ha combinado con

acetónido de triamcinolona intralesional logrando mejores resultados que el corticoide en monoterapia y cuando se compara con corticoide tópico, antralina o placebo los porcentajes de repoblación alcanzan el 55, 70, 35 y 20% respectivamente [69, 14].

El imiquimod solo ha demostrado eficacia en un estudio combinado con DFCP, a pesar de que también genera dermatitis de contacto irritativas locales [70-72].

Aunque cuenta con un escaso número de estudios, la crioterapia superficial aplicada en intervalos inferiores a dos semanas, ha mostrado buenos resultados en placas recalcitrantes que no han respondido a las terapias convencionales, y cuando se compara con clobetasol en loción, las tasas de repoblación obtenidas son similares [73-75].

El posible rol del sistema nervioso central y del neuropéptido sustancia P en el desarrollo de la AA han llevado al empleo de capsaicina tópica (ungüento o crema) para su tratamiento [76]. Produce dolor y quemazón local durante su empleo. En algunos casos ha logrado la aparición de vello [77].

La terapia fotodinámica ha sido valorada en un ensayo clínico aleatorizado doble ciego controlado con placebo, en 4 pacientes con AU o alopecia total (AT). En el grupo de tratamiento se aplicaba 5-aminolevulinato y luz roja 3 horas después y en el control solo luz roja. No se observaron diferencias entre ambos grupos [78]. Existe otro estudio con resultados similares [79].

La falta de respuesta en muchos pacientes a las opciones terapéuticas convencionales ha llevado al estudio y desarrollo de numerosos y nuevos fármacos, entre los que destacan las opciones que actúan localmente y conllevan menos efectos secundarios.

## Tratamientos Sistémicos

### 1-Corticoides orales e intravenosos

El empleo de corticoides orales o intravenosos en pulsos se introdujo en 1975 con el objetivo disminuir los efectos adversos de las terapias continuas sin sacrificar sus resultados [80]. No obstante, su

utilización sigue siendo controvertida puesto que siguen presentando efectos secundarios que debemos asumir (hasta en el 32% de los pacientes) y tras la retirada del tratamiento las recurrencias son frecuentes. Además, la revisión de la literatura arroja resultados dispares según los estudios, con datos generales de un 43% de repoblación completa en adultos y un 51% en niños, con peores cifras en formas ofiásicas, totales o universales (10%) y con tasas de recaída tras su retirada que ascienden al 17% en adultos y al 60% en niños [9]. Se recomiendan fundamentalmente en formas en placas extensas, con datos de actividad y progresión y escaso tiempo de evolución. Existen múltiples modalidades de tratamiento y su comparación resulta difícil al no tratarse de estudios controlados. Las pautas intravenosas no han demostrado superioridad frente a las orales y la comodidad de administración de estas últimas es mayor [1]. Se ha utilizado prednisolona oral 200mg semanales durante 3 meses con repoblación de entre el 31 y el 60% en el 30% de los pacientes y recaídas del 25% a los 3 meses [81]; prednisolona oral 300mg una vez al mes; betametasona oral 5mg dos días a la semana al menos 12 semanas [82] o dexametasona oral 0,1mg/kg/día dos días en semana con cifras de repoblación completa y parcial del 70 y 10% respectivamente y con persistencia de la misma en el 32% de los pacientes [83]. Kurosawa y colaboradores, en 38 pacientes con AA total/universal, realizan 3 grupos de tratamiento: triamcinolona 40mg intramuscular cada 45 días durante 1 año, prednisona oral 30gr cada 90 días durante 1 año y dexametasona oral 0,5mg diarios durante 6 meses; la mayor tasa de repoblación se observó en el grupo de triamcinolona y la menor en el de dexametasona, este último también contó con la mayor tasa de recidivas [84]. En niños se ha empleado dexametasona oral combinada con clobetasol tópico alcanzando un 65,5% de repoblación completa salvo un 6,7% en las formas de AT/AU y también prednisolona oral con repoblación del 60% y recaídas en el 44% [85, 86]. Los efectos adversos aparecen hasta en el 32% de los pacientes, para minimizarlos se recomienda evitar tiempos largos de tratamiento. Merecen especial cuidado los grupos pediátricos, en los que esta opción terapéutica es

más controvertida, por la posible aparición de retraso en el crecimiento, ganancia de peso, dolor de cabeza o hiperactividad entre otros.

## 2-Inmunosupresores/inmunomoduladores convencionales

El empleo de estos fármacos está limitado a formas extensas recalcitrantes que no han respondido a otros tratamientos; y siempre que el paciente demande la actuación terapéutica, puesto que los efectos adversos son considerables y la tasa de recaídas al suspenderlos elevada.

La sulfasalazina inhibe la liberación de inteleuquina 2 y de prostaglandina E2, lo que implica una disminución en la quimiotaxis de células inflamatorias como linfocitos T, *natural killer* o diversas citoquinas. Se emplea a dosis de entre 0,5 y 1,5g cada 12 horas y es necesario un seguimiento analítico del hemograma y el perfil hepático. Los estudios realizados arrojan tasas de repoblación de en torno al 20%, con escaso mantenimiento al suspender el fármaco [87-89]. Los principales efectos adversos son las cefaleas y las molestias gastrointestinales.

El metotrexato se usa en pauta semanal con dosis de entre 15 y 25mg, siendo también necesario el control analítico. En monoterapia puede alcanzar cifras de repoblación del 50% en formas totales/ universales [90]. Si se combina con dosis bajas de prednisona pueden ascender al 64% en el mismo grupo de pacientes [91]. En niños se ha empleado con pautas posológicas similares; en un estudio retrospectivo en el que participaron 14 niños de entre 8 y 18 años, 5 de ellos mostraron más del 50% de repoblación, aunque 4 habían tomado previamente corticoides orales [92].

La ciclosporina actúa mediante la inhibición de los linfocitos T helper y la supresión del interferón gamma. Se han descrito casos de debut de AA en pacientes trasplantados tratados con ciclosporina, por lo que su uso es controvertido. Sin embargo, alcanza tasas de éxito en los estudios de entre el 25 y el 76,7% en pauta de 2,5mg/kg cada 24 horas, las más altas si se combina con corticoides sistémicos [93-99]. También se ha empleado de forma tópica al 10% en aceite, sin encontrar respuesta tras 12 meses de tratamiento [100].

Existen pocos estudios que avalen el empleo de azatioprina, a dosis de 2-2,5mg/kg/día. Destaca uno llevado a cabo por Vañó-Galván y colaboradores con 14 pacientes con AA, de los cuales un 43% mostraron repoblación completa, sin datos de recaída tras finalizar el tratamiento en el 66% de los mismos [101].

### 3-Fototerapia

Se ha empleado radiación ultravioleta A (UV-A) tras administración oral o tópica de psoraleno (PUVA) para formas en placas y formas extensas con tasas de éxito entre el 60 y 65%, en estudios no controlados [102-105]. En dos revisiones de pacientes retrospectivas los resultados indican un índice de respuesta sustancialmente menor [106, 107]. En AT/AU se describe un ensayo clínico no controlado con 25 pacientes que recibieron psoraleno tópico en cuero cabelludo y radiación UV-A 20 minutos después con frecuencia semanal, llegando a tasas de repoblación superiores al 50% en el 56% de los mismos [108]. También en este grupo de pacientes, en otro estudio que combina psoraleno oral y radiación UV-A 5 días/semana (total 20 sesiones) junto a prednisolona 20mg/día y lo compara con prednisolona en monoterapia, el grupo combinado logra una repoblación por encima del 75% en el 77,8% de los pacientes, significativamente superior al grupo de monoterapia [109]. Otra forma de aplicar **este tratamiento es la "PUVA-terapia en turbante"**, que focaliza la radiación en cuero cabelludo, minimizando sus efectos adversos sistémicos, y ha logrado tasas de respuesta de hasta el 70% [110, 111]. Tras el tratamiento, el índice de recaídas es elevado y los efectos secundarios relacionados con la radiación impiden mantenerlo en el tiempo.

La radiación ultravioleta B (UV-B) no ha demostrado eficacia en AA [112].

### 4-Simvastatina/ezetimiba

Se postula que la simvastatina reestablece el privilegio inmunitario en el folículo piloso mediante la inhibición de la adhesión de determinadas moléculas en leucocitos y células endoteliales, así como el bloqueo del complejo mayor de histocompatibilidad. Por su parte, la ezetimiba aportaría un efecto inmunomodulador y antiinflamatorio [113, 114]. Todavía existen pocos

estudios que avalen su empleo. Lattouf y colaboradores tratan a 29 pacientes durante 24 semanas logrando una repoblación superior al 20% en el 73,7% de los pacientes [115]. En formas de AT y AU se describen casos y series con repoblación completa y otros sin respuesta [116-118]. No se han descrito efectos adversos pero tras la suspensión del tratamiento la mayoría recurren.

### 5-Apremilast

Es una molécula de pequeño tamaño que bloquea la fosfodiesterasa-4, logrando en último término una inhibición no selectiva de linfocitos T y la recuperación del inmunoprivilegio folicular, mediante el descenso de los niveles de IFN-gamma y TNF-alfa [119]. Se ha empleado en modelos de ratón con AA humanizada, al colocar unidades foliculares humanas enfermas, y ha demostrado la preservación de las mismas. Los niveles de fosfodiesterasa-4 en las placas alopecias, que estaban inicialmente aumentados, disminuyeron [120]. Sin embargo, Liu y colaboradores trataron a 9 pacientes con AA severa durante al menos 3 meses con este fármaco sin evidenciar repoblación en ninguno de ellos, planteando la posible discrepancia entre los datos obtenidos en biopsias de cuero cabelludo o en modelos murinos humanizados respecto a la patogénesis de la enfermedad en humanos [121].

### 6-Inhibidores de la Janus Kinasa (JAK)

El ruxolitinib, tofacitinib y baricitinib son fármacos aprobados para el tratamiento de mielofibrosis en el primer caso y de artritis reumatoide en los dos restantes. Sin embargo, por su actuación a través de la inhibición de la vía JAK (1,2 y 3) sobre varios grupos de citoquinas y sobre el feedback positivo circular entre los linfocitos T y el IFN-gamma, pueden ejercer un efecto antiproliferativo y antiinflamatorio que ayuda a restablecer el privilegio inmune del folículo en la AA [122-124]. Se pueden utilizar por vía oral o por vía tópica [125, 126]. En modelos murinos ambos fármacos han demostrado efecto protector y de reversión de AA ya establecida; y cuando en humanos se determina a nivel celular la cantidad de linfocitos T y mediadores proinflamatorios perifoliculares, estos se encuentran disminuidos [127]. Se han publicado numerosos estudios sobre su eficacia en los últimos años, la mayoría casos aislados

o series de casos, con buenos datos de eficacia en formas extensas de AA recalcitrante [128-131]. Destaca la serie retrospectiva de 90 pacientes con pérdida superior al 40% de cabello y tratados con tofacitinib, presentada por Liu y colaboradores, en la que el 77% logra respuesta y el 58% una mejoría superior al 50% en la escala SALT tras de 4 a 18 meses de tratamiento [132]. Hay dos estudios realizados en adolescentes con AA extensa, total o universal, tratados con tofacitinib durante 6 meses, con edades comprendidas entre los 12 y los 18 años, y en ambos se observa una mejoría significativa en el índice SALT en más de 55% de los sujetos, sin asociar efectos adversos severos [133, 134]. Actualmente, se encuentran en marcha dos ensayos clínicos bien diseñados que podrían corroborar los datos presentados [135, 136]. Los efectos adversos están relacionados con la inmunosupresión, como aumento del número de infecciones; pero también anemia, neutropenia, cefalea o síndrome de retirada en el caso de ruxolitinib, por lo que su perfil de beneficio/riesgo es bajo.

#### 7-Fármacos biológicos

El grupo farmacológico de los anti-TNF, infliximab, etanercept y adalimumab, arroja resultados contradictorios en las publicaciones, desde casos de inducción de novo de AA o empeoramiento de la previa, a repoblación completa [137-140]. Actúan a nivel de la inmunidad innata, inhibiendo el TNF-alfa, que a pesar de haberse demostrado su elevación en sangre y placas de pacientes con alopecia areata, y de tener gran actividad proinflamatoria al activar otras vías de citoquinas y proliferación celular, podría tener un rol protector en esta enfermedad o bien contar con niveles distintos según el individuo, por lo que al administrar el fármaco en unos se inhibiría y en otros solo descendería [141, 4].

Abatacept y alefacept son proteínas de fusión que se unen a receptores de la superficie de los linfocitos T impidiendo su activación completa, por lo que realizan una inhibición no selectiva de linfocitos T. In vitro han demostrado una disminución en la proliferación de linfocitos T y de citoquinas proinflamatorias (IFN-gamma, TNF-alfa o IL-2 entre otras), [4]. Alefacept se ha empleado en 4 pacientes con AA extensa a dosis de 15mg semanales

intramuscular durante 12 semanas, logrando en todos ellos distintos porcentajes de repoblación y buena tolerancia al fármaco, sin alterarse los niveles totales de linfocitos [142]. Sin embargo, en un ensayo posterior multicéntrico doble ciego controlado con placebo, no ha demostrado eficacia [143]. Por su parte, abatacept se encuentra aprobado en la actualidad para la artritis reumatoide y está siendo estudiado en AA humana (ya ha demostrado eficacia en modelos murinos) en un ensayo clínico [144].

Las citoquinas más elevadas cuando se analizan las placas de AA corresponden a la vía IL-12/23. Ustekinumab es un anticuerpo monoclonal IgG1 humano que bloquea la vía de citoquinas mencionada. Actualmente aprobado para psoriasis y artritis psoriásica; pero se ha utilizado en 3 casos de AA extensa a dosis de 90mg cada 12 semanas con buenos resultados [145]. Se necesitan más estudios que avalen su eficacia.

Secukinumab también es un anticuerpo monoclonal recombinante IgG1 que en este caso actúa inhibiendo la vía de la interleuquina 17, cuya implicación en la AA no está tan clara. Sin embargo, se postula que pueda ejercer un feedback negativo sobre IL-23, disminuyendo en último término sus niveles, que si se han implicado en la patogénesis de la AA, por lo que se podría plantear su estudio en estos pacientes [146].

Otra citoquina cuya implicación en la AA ha quedado demostrada es la IL-2, con una doble función. Por un lado, actúa como factor de crecimiento de células T promoviendo la actividad citolítica de linfocitos T CD8 y células *natural killer*, y sus niveles se han visto elevados en las placas de alopecia areata. Por otro lado, conduce al desarrollo de linfocitos T CD4 reguladores (TREGs), implicados en funciones de tolerancia y supresión y por tanto, protectores en la AA [147]. Los receptores de IL-2 presentes en estas TREGs son muy afines y por lo tanto se activan con niveles bajos de interleuquina, mientras que para activar los linfocitos T CD8 citotóxicos se requieren niveles mayores. Adesleukin es una IL-2 recombinante aprobada actualmente para el tratamiento del cáncer renal y el melanoma metastásicos. Su utilización en AA se basa en este

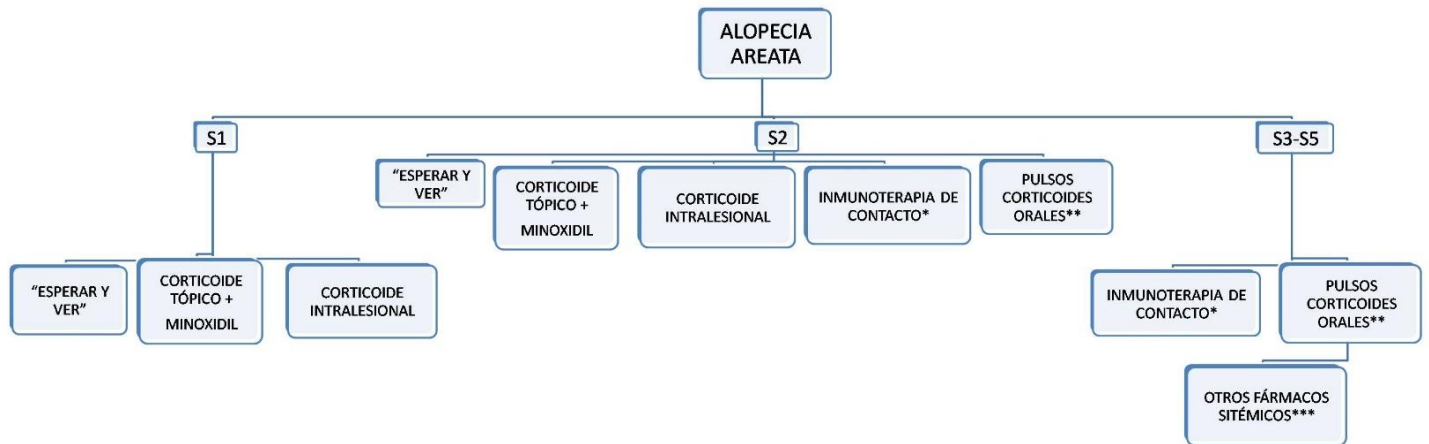


Figura 6. Propuesta de algoritmo terapéutico en alopecia areata.

Figure 6. Proposal of a therapeutic algorithm in alopecia areata.

doble juego relacionado con la sensibilidad de los receptores de IL-2; modula su actividad y logra activar linfocitos T reguladores y suprimir linfocitos T citotóxicos. Existe un ensayo piloto en 5 mujeres con AA que recibieron adalesleukin a dosis bajas y en 4 de ellas se evidenció repoblación parcial, que se mantuvo hasta 6 meses después de suspender el fármaco [148].

Finalmente, se postulan dos anticuerpos monoclonales humanizados, dupilumab y tralokinumab, frente al receptor de interleuquina 13 y por tanto inhibidores de la vía TH2, como posibles tratamientos para AA, ya que muchas de las citoquinas de esta vía se encuentran elevadas en las placas de AA y disminuyen tras el tratamiento corticoideo [149, 150]. Solo Tralokinumab se está estudiando en ensayos clínicos actualmente.

## 8-Otros

Muchos de los pacientes con AA asocian trastornos psiquiátricos como depresión o ansiedad, estrechamente relacionados con la enfermedad, por lo que se han ensayado fármacos antidepresivos, terapias de grupo o técnicas de hipnosis para su tratamiento [151, 152]. Existen ensayos clínicos bien diseñados con imipramina, paroxetina y citalopram, en los 3 casos el grupo que recibió el antidepresivo mostró tasas de repoblación significativamente superiores [153-155]. Se piensa que la hipnosis puede mejorar la depresión pero en el único estudio de 41 pacientes con AA, el grupo tratado no mostró repoblación [156]. En general, no se recomienda el

empleo de fármacos antidepresivos de forma sistemática en AA, se reservan para casos en los que exista patología psiquiátrica concomitante diagnosticada.

También se han empleado complementos como biotina o zinc, en monoterapia o combinados, con buen perfil de seguridad pero resultados variables [157, 158]. Destaca un estudio en 9 niños que recibieron biotina y aspartato de zinc junto a propionato de clobetasol tópico, con resultados de repoblación completa en 5 de ellos [159].

La talidomida cuenta con un estudio abierto sin grupo control con buenos resultados, relacionados con su capacidad de suprimir IL-2 [160]. Otros fármacos ensayados como dapsona, hidroxicloquina o sildenafil no han demostrado clara eficacia en pacientes con AA [161-163].

## Discussion

Tras haber revisado la calidad y cantidad de la evidencia de los tratamientos ensayados en alopecia areata, así como el perfil beneficio/riesgo de cada uno de ellos, resulta difícil establecer un algoritmo terapéutico. Lo que se plantea en este artículo es una propuesta (Figura 6), que pueda ser empleada como guía de tratamiento, individualizando después cada caso, de acuerdo a las premisas que quedan resumidas en la Figura 7.

Además, en la Figura 8 se enumeran las consideraciones generales que debemos conocer

respecto a los tratamientos para alopecia areata y que también van a marcar nuestro plan con el paciente.

De esta forma, en casos leves, con afectación inferior al 25% del cuero cabelludo e índice SALT 1, se **plantean las opciones de “esperar y ver”, combinar** corticoides tópicos de potencia media o alta, con posibilidad de aplicación en cura oclusiva, con minoxidil al 5% o bien corticoides intralesionales, como acetónico de triamcinolona cada 4 a 6 semanas, que también podrían ser combinados con minoxidil.

En casos moderados, con afectación entre el 25 y el 50% e índice SALT 2, además de las propuestas anteriores se puede plantear el empleo de inmunoterapia de contacto, que requerirá un número elevado de visitas hospitalarias y molestias locales considerables, o bien pulsos de corticoides orales, más eficaces si el tiempo de evolución de la enfermedad es inferior a 6 meses y existen datos de actividad en las placas alopécicas.

En casos severos, con afectación superior al 75% e índice SALT 3,4 o 5, se propone el empleo de inmunoterapia de contacto o pulsos de corticoides orales como primera línea terapéutica. Si tras 6 meses no existen datos de eficacia, hay que considerar el empleo de otros tratamientos sistémicos, como fototerapia, inhibidores de la janus kinasa, fármacos sistémicos convencionales, fármacos biológicos, simvastatina/ezetimiba, etc; sin

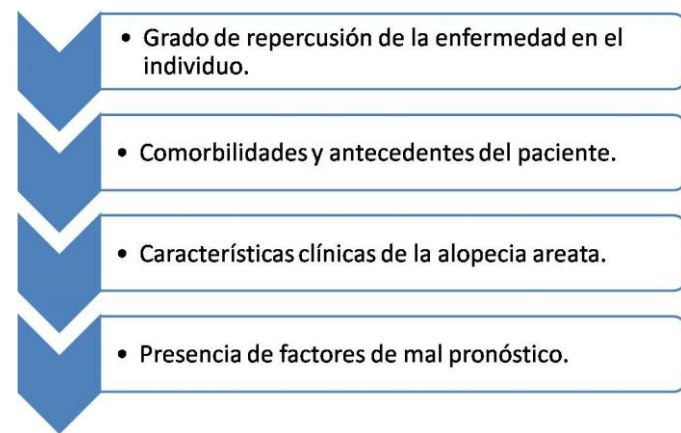


Figura 7. Factores a tener en cuenta antes de iniciar un tratamiento para alopecia areata.

Figure 7. Factors to consider before starting a treatment for alopecia areata.

que ninguno de ellos haya demostrado clara superioridad frente al resto, por lo que individualizar en cada caso es fundamental.

En las placas recalcitrantes, que no respondan al resto de tratamientos, se puede emplear corticoide intralesional o láser de excímeros [5].

Algunos autores proponen un algoritmo específico para niños menores de 10 años [9], sin embargo, la tendencia en las últimas publicaciones es unificar la forma de manejo, con algunas consideraciones especiales en este grupo de edad [6]. Los efectos adversos de cada uno de los tratamientos deben ser valorados de forma minuciosa, revisando su seguridad según la edad del paciente, siendo las opciones de tratamiento sistémico más aceptadas. La tolerancia a los pinchazos es baja, por lo que los corticoides intralesionales no se consideran una buena opción. En lugar de inmunoterapia de contacto se prefiere el empleo de irritantes locales como antralina. El láser de excímeros se ha postulado también como una buena opción en formas localizadas o placas recalcitrantes. Como norma, siempre comenzaremos con las opciones más conservadoras y seguras, como pueden ser los corticoides tópicos combinados con minoxidil [164].

Por último, resaltar que una buena comunicación con el paciente es fundamental para que el algoritmo terapéutico se pueda desarrollar correctamente. En ocasiones, el abordaje de los problemas psicológicos derivados de la enfermedad puede ser clave para la mejoría del cuadro, por lo que

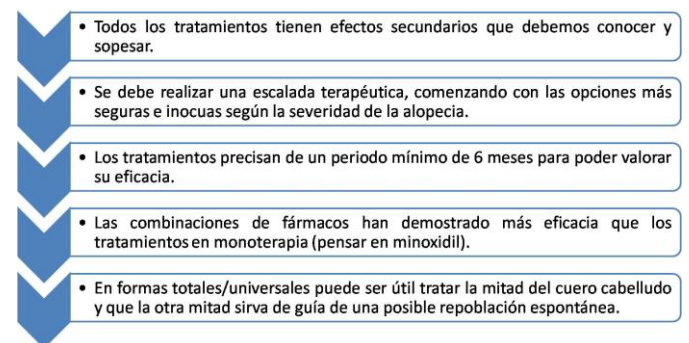


Figura 8. Consideraciones generales de los tratamientos para alopecia areata.

Figure 8. General considerations of treatments for alopecia areata.

no debemos olvidar nunca este aspecto de la enfermedad; que nos hará más llevadero el manejo del paciente y evitará su frustración y ansiedad.

## Conclusion

En relación al reto que constituye para el dermatólogo el tratamiento de la alopecia areata, en esta revisión se ha intentado exponer con claridad el mecanismo de acción, los efectos secundarios y el

posicionamiento de cada uno de las opciones terapéuticas disponibles para su manejo, añadiendo un algoritmo de tratamiento que oriente y facilite la toma de decisiones. Los nuevos fármacos aparecidos en los últimos años amplían el arsenal terapéutico para enfrentarnos a esta patología, aunque debemos ser prudentes en su empleo, en relación al aún escaso número de estudios que demuestran su seguridad y eficacia.

## References

- Galán-Gutiérrez M, Rodríguez-Bujaldón A, Moreno-Giménez JC. Actualización terapéutica en alopecia areata. *Actas Dermosifiliogr*. 2009;100(4):266-276. [PMID:19463229].
- Trüeb RM, Dias MFRG. Alopecia Areata: a Comprehensive Review of Pathogenesis and Management. *Clin Rev Allergy Immunol*. 2017. [Epub ahead of print]. [PMID:28717940].
- Dainichi T, Kabashima K. Alopecia areata: What's new in epidemiology, pathogenesis, diagnosis, and therapeutic options? *J Dermatol Sci*. 2017;86(1):3-12. [PMID:27765435].
- Renert-Yuval Y, Guttman-Yassky E. A novel therapeutic paradigm for patients with extensive alopecia areata. *Expert Opin Biol Ther*. 2016;16(8):1005-1014. [PMID:27164008].
- Lee S, Lee WS. Management of alopecia areata: Updates and algorithmic approach. *J Dermatol*. 2017;44(11):1199-1211. [PMID:28635045].
- Hull D. Guidelines for the management of alopecia areata. *Br J Dermatol*. 2003;149:692-699. [PMID:14616359].
- Kassira S, Korta DZ, Chapman LW, Dann F. Review of treatment for alopecia totalis and alopecia universalis. *Int J Dermatol*. 2017;56(8):801-810. [PMID:28378336].
- Messenger AG, McKillop J, Farrant P, McDonagh AJ, Sladden M. **British Association of Dermatologists' guidelines for the management of alopecia areata 2012.** *Br J Dermatol*. 2012;166(5):916-926. [PMID:22524397].
- Shreberk-Hassidim R, Ramot Y, Gilula Z, Zlotogorski A. A systematic review of pulse steroid therapy for alopecia areata. *J Am Acad Dermatol*. 2016;74(2):372-374. [PMID:26775777].
- Olsen EA, Hordinsky MK, Price VH, et al. Alopecia areata investigational assessment guidelines-Part II. *J Am Acad Dermatol*. 2004;51(3):448-451. [PMID:15337988].
- Charuwichitratana S, Wattanakrai P, Tanrattanakorn S. Randomized double-blind placebo-controlled trial in the treatment of alopecia areata with 0.25% desoximetasone cream. *Arch Dermatol*. 2000;136(10):1276-1277. [PMID:11030789].
- Tosti A, Iorizzo M, Botta GL, Milani M. Efficacy and safety of a new clobetasol propionate 0.05% foam in alopecia areata: A randomized, double-blind placebo-controlled trial. *J Eur Acad Dermatol Venereol*. 2006;20(10):1243-1247. [PMID:17062039].
- Mancuso G, Balducci A, Casadio C, et al. Efficacy of betamethasone valerate foam formulation in comparison with betamethasone dipropionate lotion in the treatment of mild-to-moderate alopecia areata: A multicenter, prospective, randomized, controlled, investigator-blinded trial. *Int J Dermatol*. 2003;42(7):572-575. [PMID:12839615].
- Das S, Ghorami R, Chatterjee T, Banerjee G. Comparative assessment of topical steroids, topical tretinoin (0.05%) and dithranol paste in alopecia areata. *Indian J Dermatol*. 2010;55(2):148-149. [PMID: 20606883].
- Sardesai V, Prasad S, Agarwal T. A Study to Evaluate the Efficacy of Various Topical Treatment Modalities for Alopecia Areata. *Int J Trichology*. 2012;4(4):265. [PMID:23766611].
- Tosti A, Piraccini BM, Pazzaglia M, Vincenzi C. Clobetasol propionate 0.05% under occlusion in the treatment of alopecia totalis/universalis. *J Am Acad Dermatol*. 2003;49(1):96-98. [PMID:12833016].
- Lenane P, Macarthur C, Parkin PC, et al. Clobetasol propionate, 0.05%, versus hydrocortisone, 1%, for alopecia areata in children: A randomized clinical trial. *JAMA Dermatol*. 2014;150(1):47-50. [PMID:24226568].
- Pascher F, Kurtin SAR. Assay of 0,2 percent fluocinolone acetonide cream for alopecia areata and totalis. Efficacy and side effects including histologic study of the ensuing localized acneform response. *Dermatologica*. 1970;141(3):193-202. [PMID:4250339].
- Chu TW, Aljasser M, Alharbi A, Abahusseini O, McElwee K, Shapiro J. Benefit of different concentrations of intralesional triamcinolone acetonide in alopecia areata: An intrasubject pilot study. *J Am Acad Dermatol*. 2015;73(2):338-340. [PMID:26183987].
- Porter D BJ. A comparison of intra-lesional triamcinolone hexacetonide and triamcinolone acetonide in alopecia areata. *Br J Dermatol*. 1971;85:272-273. [PMID:5111692].
- Chang KH, Rojhirunsakool S, Goldberg LJ. Treatment of Severe Alopecia Areata. 2009:909-912. [PMID:19852119].
- Price VH. Double-blind, placebo-controlled evaluation of topical minoxidil in extensive alopecia areata. *J Am Acad Dermatol*. 1987;16:730-736. [PMID:3549809].
- Fenton DA WJ. Topical minoxidil in the treatment of alopecia areata. *Br Med J*. 1983;287:1015-1017. [PMID: 6412929].
- Shi YP. Topical minoxidil in the treatment of alopecia areata and male-pattern alopecia. *Arch Dermatol*. 1986;122:506. [PMID:3707163].
- Ranchoff R, Bergfeld W, Steck W, Subichin SJ. Extensive alopecia areata. 1989;(APRIL):149-154. [PMID:2659203].
- Olsen EA, Carson SC TE. Systemic steroids with or without 2% topical minoxidil in the treatment of alopecia areata. *Arch Dermatol*. 1992;128:1467-1473. [PMID:1444500].
- Fiedler-Weiss VC. Topical minoxidil solution (1% and 5%) in the treatment of alopecia areata. *J Am Acad Dermatol*. 1987;16(3):745-748. [PMID:3549811].
- Salsberg JM DJ. The safety and efficacy of diphencyprone for the treatment of alopecia areata in children. *Arch Dermatol*. 2012;148:1084-1085. [PMID:22986874].
- Inui S, Nakajima T, Toda N IS. Fexofenadine hydrochloride

- enhances the efficacy of contact immunotherapy for extensive alopecia areata: retrospective analysis of 121 cases. *J Dermatol.* 2009;36:323-327. [PMID:19500180].
30. Happle R, Hausen BM, Wiesner Menzel L. Diphenylprone in the treatment of alopecia areata. *Acta Derm Venereol.* 1983;63(1):49-52. [PMID:6191489].
  31. Pan R, Liu J, Xuan X LB. Chinese experience in the treatment of alopecia areata with diphenylcyclopropenone. *J Dermatol.* 2015;42:220-221. [PMID:25545114].
  32. Wiseman MC, Shapiro J, MacDonald N, Lui H. Predictive model for immunotherapy of alopecia areata with diphenylprone. *Arch Dermatol.* 2001;137(8):1063-1068. [PMID:11493099].
  33. Chiang K, Atanaskova Mesinkovska N, Amoretti A, Piliang MP, Kyei A, Bergfeld WF. Clinical efficacy of diphenylcyclopropenone in alopecia areata: Retrospective data analysis of 50 patients. *J Am Acad Dermatol.* 2014;71(3):595-597. [PMID:25128116].
  34. Tiwary AK, Mishra DK, Chaudhary SS. Comparative study of efficacy and safety of topical squaric acid dibutylester and diphenylcyclopropenone for the treatment of alopecia areata. *N Am J Med Sci.* 2016;8(6):237-242. [PMID:27500127].
  35. Ohlmeier MC, Traupe H, Luger TA, Böhm M. Topical immunotherapy with diphenylcyclopropenone of patients with alopecia areata - A large retrospective study on 142 patients with a self-controlled design. *J Eur Acad Dermatology Venereol.* 2012;26(4):503-507. [PMID:21569118].
  36. Tosti a, Guidetti MS, Bardazzi F, Misciali C. Long-term results of topical immunotherapy in children with alopecia totalis or alopecia universalis. *J Am Acad Dermatol.* 1996;35:199-201. [PMID:8708020].
  37. Orecchia G, Malagoli P SL. Treatment of severe alopecia areata with squaric acid dibutylester in pediatric patients. *Pediatr Dermatol.* 1994;11:65-68. [PMID:8170854].
  38. Fiedler-Weiss VC BC. Evaluation of anthralin in the treatment of alopecia areata. *Arch Dermatol.* 1987;123:1491-1493. [PMID:3314718].
  39. Schmoeckel C, Weissmann I, Plewig G B-FO. Treatment of alopecia areata by anthralin-induced dermatitis. *Arch Dermatol.* 1979;115:1254-1255. [PMID:159668].
  40. Nelson DA, Spielvogel RL. Anthralin Therapy for Alopecia Areata. *Int J Dermatol.* 1985;24(1):606-607. [PMID:3905640].
  41. Fiedler VC, Wendrow A, Szpunar GJ, Metzler C DR. Treatment-resistant alopecia areata. Response to combination therapy with minoxidil plus anthralin. *Arch Dermatol.* 1190;126:756-759. [PMID:2140670].
  42. Durdu M, Özcan D, Baba M, Seçkin D. Efficacy and safety of diphenylcyclopropenone alone or in combination with anthralin in the treatment of chronic extensive alopecia areata: A retrospective case series. *J Am Acad Dermatol.* 2015;72(4):640-650. [PMID:25653027].
  43. Özdemir M, Balevi A. Bilateral Half-Head Comparison of 1% Anthralin Ointment in Children with Alopecia Areata. *Pediatr Dermatol.* 2017;34(2):128-132. [PMID:28044367].
  44. Al-Mutairi N. 308-Nm Excimer Laser for the Treatment of Alopecia Areata. *Dermatologic Surg.* 2007;33(12):1483-1487. [PMID:18076615].
  45. Yoo KH, Kim MN, Kim BJ, Kim CW. Treatment of alopecia areata with fractional photothermolysis laser. *Int J Dermatol.* 2010;49(7):845-847. [PMID:19627384].
  46. Waiz M, Saleh AZ, Hayani R, Jubory SO. Use of the pulsed infrared diode laser (904 nm) in the treatment of alopecia areata. *J Cosmet Laser Ther.* 2006;8(1):27-30. [PMID:16581682].
  47. Gundogan C, Greve B, Raulin C. Treatment of Alopecia Areata with the 308-nm Xenon Chloride Excimer Laser: Case Report of Two Successful Treatments with the Excimer Laser. *Lasers Surg Med.* 2004;34(2):86-90. [PMID:15004817].
  48. Zakaria W, Passeron T, Ostovari N, Lacour JP, Ortonne JP. 308-Nm Excimer Laser Therapy in Alopecia Areata [2]. *J Am Acad Dermatol.* 2004;51(5):837-838. [PMID:15523373].
  49. Al-Mutairi N. 308-Nm Excimer Laser for the Treatment of Alopecia Areata in Children. *Pediatr Dermatol.* 2009;26(5):547-550. [PMID:19840308].
  50. Roseborough I, Lee H, Chwalek J, Stamper RL, Price VH. Lack of efficacy of topical latanoprost and bimatoprost ophthalmic solutions in promoting eyelash growth in patients with alopecia areata. *J Am Acad Dermatol.* 2009;60(4):705-706. [PMID:19293023].
  51. Ross EK, Bolduc C, Lui H SJ. Lack of efficacy of topical latanoprost in the treatment of eyebrow alopecia areata. *J Am Acad Dermatol.* 2005;53:1095-1096. [PMID:16310083].
  52. Vila TO C-MF. Bimatoprost in the treatment of eyelash universalis alopecia areata. *Int J Trichol.* 2010;2:86-88. [PMID:21712909].
  53. Coronel-Pérez IM, Rodriguez-Rey EM, Camacho-Martinez FM. Latanoprost in the treatment of eyelash alopecia in alopecia areata universalis. *J Eur Acad Dermatology Venereol.* 2010;24(4):481-485. [PMID:20028444].
  54. Zaher H, Gawdat HI, Hegazy RA, Hassan M. Bimatoprost versus mometasone furoate in the treatment of scalp alopecia areata: A pilot study. *Dermatology.* 2015;230(4):308-313. [PMID:25765294].
  55. Marx RE. Platelet-Rich Plasma: Evidence to Support Its Use. *J Oral Maxillofac Surg.* 2004;62(4):489-496. [PMID:15085519].
  56. Takakura N, Yoshida H, Kunisada T, Nishikawa S, Nishikawa S-I. Involvement of Platelet-Derived Growth Factor Receptor- $\alpha$  in Hair Canal Formation. *J Invest Dermatol.* 1996;107(5):770-777. [PMID:8875964].
  57. Lee Y, Li ZJ, Choi HI, et al. Autologous platelet-rich plasma: A potential therapeutic tool for promoting hair growth. *Dermatologic Surg.* 2012;38:1040-1046. [PMID:22455565].
  58. El-Sharkawy H, Kantarci A, Deady J, et al. Platelet-Rich Plasma: Growth Factors and Pro- and Anti-Inflammatory Properties. *J Periodontol.* 2007;78(4):661-669. [PMID:17397313].
  59. Amable PR, Carias RBV, Teixeira MVT, et al. Platelet-rich plasma preparation for regenerative medicine: Optimization and quantification of cytokines and growth factors. *Stem Cell Res Ther.* 2013;4(3):1-13. [PMID:23759113].
  60. Ovidio R RM. Limited effectiveness of platelet-rich-plasma treatment on chronic severe alopecia areata. *Hair Ther Transpl.* 2014;4:1-2. [PMID: 25991888].
  61. Singh S. Role of platelet-rich plasma in chronic alopecia areata: Our centre experience. *Indian J Plast Surg.* 2015;48(1):57. [PMID:25991888].
  62. Trink A, Sorbellini E, Bezzola P, et al. A randomized, double-blind, placebo- and active-controlled, half-head study to evaluate the effects of platelet-rich plasma on alopecia areata. *Br J Dermatol.* 2013;169(3):690-694. [PMID:23607773].
  63. Price VH, Willey A, Chen BK. Topical tacrolimus in alopecia areata. *J Am Acad Dermatol.* 2005;52(1):138-139. [PMID:15627095].
  64. Thiers BH. Topical tacrolimus: Treatment failure in a patient with alopecia areata. *Arch Dermatol.* 2000;136(1):124. [PMID:10632221].
  65. Rigopoulos D, Gregoriou S, Korfitis C, et al. Lack of response of alopecia areata to pimecrolimus cream [11]. *Clin Exp Dermatol.* 2007;32(4):456-457. [PMID:17537231].
  66. Feldmann KA, Kunte C, Wollenberg A WH. Is topical tacrolimus effective in alopecia areata universalis? *Br J Dermatol.* 2002;147:1031-1032. [PMID:12410729].
  67. Park SW, Kim JW, Wang HY. Topical tacrolimus (FK506): Treatment failure in four cases of Alopecia universalis. *Acta Derm Venereol.* 2002;82(5):387-388. [PMID:12430746].



68. Talpur R, Vu J, Bassett R, Stevens V, Duvic M. Phase I/II randomized bilateral half-head comparison of topical bexarotene 1% gel for alopecia areata. *J Am Acad Dermatol.* 2009;61(4):592-592. [PMID:19682769].
69. Kubeyinje EP CM. Topical tretinoin as an adjunctive therapy with intralesional triamcinolone acetonide for alopecia areata. Clinical experience in northern Saudi Arabia. *Int J Dermatol.* 1997;36:320. [PMID:9169343].
70. **Wasyłyszyn T, Borowska K. Possible advantage of imiquimod and diphenylcyclopropanone combined treatment versus diphenylcyclopropanone alone: An observational study of nonresponder patients with alopecia areata. *Australas J Dermatol.* 2017;58(3):219-223. [PMID:27087586].**
71. D'Ovidio R, Claudatus J, Di Prima T. Ineffectiveness of imiquimod therapy for alopecia totalis/universalis. *J Eur Acad Dermatology Venereol.* 2002;16(4):416-417. [PMID:12224709].
72. Erol Koc, Mustafa Tunca MD Ahmet Akar ZK. Lack of efficacy of topical imiquimod in the treatment of patchy alopecia areata. *Int J Dermatol.* 2008;47(1):1088-1089. [PMID:18986369].
73. Zawar V, Karad G. Liquid Nitrogen Cryotherapy in Recalcitrant Alopecia Areata: A Study of 11 Patients. *Int J Trichology.* 2016;Jan-Mar 8(1):15-20. [PMID:27127370].
74. Faghihi G RM. Jet cryotherapy versus clobetasol propionate lotion in alopecia areata. *Skinmed.* 2014;12:209-211. [PMID:25335348].
75. Jun M, Lee NR, Lee WS. Efficacy and safety of superficial cryotherapy for alopecia areata: A retrospective, comprehensive review of 353 cases over 22 years. *J Dermatol.* 2017;44(4):386-393. [PMID: 27711995].
76. Ehsani A, Toosi S, Seirafi H, Akhyani M, Hosseini M, Azadi R et al. Capsaicin versus clobetasol for the treatment of localized alopecia areata. *J Eur Acad Dermatol Venereol.* 2009;23:1451-1453. [PMID:19281605].
77. Hordinsky M, Ericson M. Autoimmunity: Alopecia Areata. *J Invest Dermatol Symp Proc.* 2004;9(1):73-78. [PMID:14870990].
78. Bissonnette R, Shapiro J, Zeng H, Mclean DI LH. Topical photodynamic therapy with 5-aminolaevulinic acid does not induce hair regrowth in patients with extensive alopecia areata. *Br J Dermatol.* 2000;143(Table 1):1032-5. [PMID:11069515].
79. Fernández-Guarino M, Harto A, García-Morales I, Pérez-García B, Arrazola JM, Jaén P. Failure to treat alopecia areata with photodynamic therapy. *Clin Exp Dermatol.* 2008;33(5):585-587. [PMID:18355356].
80. Sharma VK. Pulsed administration of corticosteroids in the treatment of alopecia areata. *Int J Dermatol.* 1996;35(2):133-136. [PMID:8850047].
81. Kar BR, Handa S, Dogra S, Kumar B. Placebo-controlled oral pulse prednisolone therapy in alopecia areata. *J Am Acad Dermatol.* 2005;52(2):287-290. [PMID:15692475].
82. Agarwal A, Nath J BK. Twice weekly 5 mg betamethasone oral pulse therapy in the treatment of alopecia areata. *J Eur Acad Dermatol Venereol.* 2006;20:1375-1376. [PMID:17062087].
83. Vañó-Galván S, Hermosa-Gelbard Á, Sánchez-Neila N, et al. Pulse corticosteroid therapy with oral dexamethasone for the treatment of adult alopecia totalis and universalis. *J Am Acad Dermatol.* 2016;74(5):1005-1007. [PMID:27085229].
84. Kurosawa M, Nakagawa S, Mizuashi M, et al. A comparison of the efficacy, relapse rate and side effects among three modalities of systemic corticosteroid therapy for alopecia areata. *Dermatology.* 2006;212(4):361-365. [PMID:16707886].
85. Lalosevic J, Gajic-Veljic M, Bonaci-Nikolic B, Nikolic M. Combined oral pulse and topical corticosteroid therapy for severe alopecia areata in children: a long-term follow-up study. *Dermatol Ther.* 2015;28(5):309-317. [PMID:26179196].
86. Sharma VK, Muralidhar S. Treatment of widespread alopecia areata in young patients with monthly oral corticosteroid pulse. *Pediatr Dermatol.* 1998;15(4):313-317. [PMID:9720702].
87. Ellis CN, Brown MF, Voorhees JJ. Sulfasalazine for alopecia areata. *J Am Acad Dermatol.* 2002;46(4):541-544. [PMID:11907504].
88. Aghaei S. An uncontrolled, open label study of sulfasalazine in severe alopecia areata. *Indian J Dermatol Venereol Leprol.* 2008;74(6):611-613. [PMID:19171984].
89. Bakar Ö, Gurbuz O. Is there a role for sulfasalazine in the treatment of alopecia areata? *J Am Acad Dermatol.* 2007;57(4):703-706. [PMID:17610992].
90. Joly P. The use of methotrexate alone or in combination with low doses of oral corticosteroids in the treatment of alopecia totalis or universalis. *J Am Acad Dermatol.* 2006;55(4):632-636. [PMID:17010743].
91. Hammerschmidt M, Brenner FM. Efficacy and safety of methotrexate in alopecia areata. *An Bras Dermatol.* 2014;89(5):729-734. [PMID:25184911].
92. Royer M, Bodemer C, Vabres P, et al. Efficacy and tolerability of methotrexate in severe childhood alopecia areata. *Br J Dermatol.* 2011;165(2):407-410. [PMID:21517797].
93. Shapiro J, Lui H, Tron V, Ho V. Systemic cyclosporine and low-dose prednisone in the treatment of chronic severe alopecia areata: A clinical and immunopathologic evaluation. *J Am Acad Dermatol.* 1997;36(1):114-117. [PMID:8996277].
94. Kim BJ, Uk Min S, Park KY, et al. Combination therapy of cyclosporine and methylprednisolone on severe alopecia areata. *J Dermatolog Treat.* 2008;19(4):216-220. [PMID:18608727].
95. Lee D, Hong SK, Park SW, et al. Serum levels of IL-18 and sIL-2R in patients with alopecia areata receiving combined therapy with oral cyclosporine and steroids. *Exp Dermatol.* 2010;19(2):145-147. [PMID: 19758343].
96. Yeo IK, Ko EJ, No YA, et al. Comparison of high-dose corticosteroid pulse therapy and combination therapy using oral cyclosporine with low-dose corticosteroid in severe alopecia areata. *Ann Dermatol.* 2015;27(6):676-681. [PMID:26719635].
97. Rallis E, Nasiopoulou A, Kouskoukis C, Roussaki-Schulze A, Koumantaki E, Karpouzis A et al. Oral administration of cyclosporin A in patients with severe alopecia areata. *Int J Tissue React.* 2005;27:107-110. [PMID:16372476].
98. Shaheedi-Dadras M, Karami A, Mollaei M, Moravej T, Malekzad F. The effect of methylprednisolone pulse-therapy plus oral cyclosporine in the treatment of alopecia totalis and universalis. *Arch Iran Med.* 2008;11(1):90-93. [PMID:18154427].
99. Acikgoz G, Caliskan E, Tunca M, Yeniay Y AA. The effect of oral cyclosporine in the treatment of severe alopecia areata. *Cutan Ocul Toxicol.* 2014;33:247-252. [PMID:24147945].
100. Gilhar A, Pillar T EA. Topical cyclosporin A in alopecia areata. *Acta Derm Venereol.* 1989;69:252-253. [PMID:2566234].
101. Vañó-Galván S, Hermosa-Gelbard Á, Sánchez-Neila N, et al. Treatment of recalcitrant adult alopecia areata universalis with oral azathioprine. *J Am Acad Dermatol.* 2016;74(5):1007-1008. [PMID: 27085230].
102. Claudy AL GD. PUVA treatment of alopecia areata. *Arch Dermatol.* 1983;119:975-978. [PMID:6651314].
103. Lassus A, Eskelinen A JE. Treatment of alopecia areata with three different PUVA modalities. *Photodermatology.* 1984;1:141-144. [PMID:6527956].
104. Mitchell AJ, Douglass MC. Topical photochemotherapy for alopecia areata. *J Am Acad Dermatol.* 1985;12(4):644-649. [PMID:3989026].
105. Van der Schaar WW SS. An evaluation of PUVA-therapy for

- alopecia areata. *Dermatologica*. 1984;168:250-252. [PMID:6724083].
106. Taylor CR, Hawk JLM. PUVA treatment of alopecia areata partialis, **totalis and universalis: Audit of 10 years' experience at St John's Institute of Dermatology.** *Br J Dermatol*. 1995;133(6):914-918. [PMID:8547044].
  107. Healy E, Rogers S. PUVA treatment for alopecia areata--does it work? A retrospective review of 102 cases. *Br J Dermatol*. 1993;129(1):42-44. <http://www.ncbi.nlm.nih.gov/pubmed/8369209>. [PMID:8369209].
  108. Mohamed Z, Bhouri A, Jallouli A, Fazaa B, Kamoun MR, Mokhtar I. Alopecia areata treatment with a phototoxic dose of UVA and topical 8-methoxypsoralen. *J Eur Acad Dermatology Venereol*. 2005;19(5):552-555. [PMID:16164707].
  109. Ito T, Aoshima M, Ito N, et al. Combination therapy with oral PUVA and corticosteroid for recalcitrant alopecia areata. *Arch Dermatol Res*. 2009;301(5):373-380. [PMID:19301021].
  110. Broniarczyk-Dyla G, Wawrzycka-Kaflik A, Dubla-Berner M, Prusinska-Bratos M. Effects of psoralen-UV-A-Turban in alopecia areata. *Skinmed*. 2006;5(2):64-68. [PMID:16603835].
  111. Behrens-Williams SC, Leiter U, Schiener R, Weidmann M, Peter RU, Kerscher M. The PUVA-turban as a new option of applying a dilute psoralen solution selectively to the scalp of patients with alopecia areata. *J Am Acad Dermatol*. 2001;44(2):248-252. [PMID:11174382].
  112. Bayramgürler D, Demirsoy E, Aktürk A, Kiran R. Narrowband ultraviolet B phototherapy for alopecia areata. *Photodermatol Photoimmunol Photomed*. 2011;27:325-327. [PMID:22092737].
  113. Namazi MR. Statins: Novel additions to the dermatologic arsenal? *Exp Dermatol*. 2004;13(6):337-339. [PMID:15186318].
  114. Krysiak R, Zmuda W, Okopien B. The effect of ezetimibe, administered alone or in combination with simvastatin, on lymphocyte cytokine release in patients with elevated cholesterol levels. *J Intern Med*. 2012;271(1):32-42. [PMID:21392096].
  115. Lattouf C, Jimenez JJ, Tosti A, et al. Treatment of alopecia areata with simvastatin/ezetimibe. *J Am Acad Dermatol*. 2015;72(2):359-361. [PMID:25592347].
  116. Robins DN. Case reports: alopecia universalis: hair growth following initiation of simvastatin and ezetimibe therapy. *J Drugs Dermatol*. 2007;6:946-947. [PMID:17941369].
  117. Ali A, Martin JM th. Hair growth in patients alopecia areata totalis after treatment with simvastatin and ezetimibe. *J Drugs Dermatol*. 2010;9(1):62-64. [PMID:20120427].
  118. Loi C, Starace M, Piraccini BM. Alopecia areata (AA) and treatment with simvastatin/ezetimibe: Experience of 20 patients. *J Am Acad Dermatol*. 2016;74(5):99-100. [PMID:27085249].
  119. Schafer PH, Day RM. Novel systemic drugs for psoriasis: Mechanism of action for apremilast, a specific inhibitor of PDE4. *J Am Acad Dermatol*. 2013;68(6):1041-1042. [PMID:23680197].
  120. Keren A, Shemer A, Ullmann Y, Paus R, Gilhar A. The PDE4 inhibitor, apremilast, suppresses experimentally induced alopecia areata in human skin in vivo. *J Dermatol Sci*. 2015;77(1):74-76. [PMID: 25530115].
  121. Liu LY, King BA. Lack of efficacy of apremilast in 9 patients with severe alopecia areata. *J Am Acad Dermatol*. 2017;77(4):773-774. [PMID:28917463].
  122. Ghoreschi K, Jesson MI, Li X, Lee JL, Ghosh S, Alsup JW et al. Modulation of innate and adaptive immune responses by tofacitinib (CP-690,550). *J Immunol*. 2011;186:4234-4243. [PMID:21383241].
  123. Kennedy Crispin M, Ko JM, Craiglow BG, et al. Safety and efficacy of the JAK inhibitor tofacitinib citrate in patients with alopecia areata. *JCI Insight*. 2016;1(15):1-10. [PMID:27699252].
  124. Xing L, Dai Z, Jabbari A, Cerise JE, Higgins CA, Gong W et al. Alopecia areata is driven by cytotoxic T lymphocytes and is reversed by JAK inhibition. *Nat Med*. 2014;20:1043-1049. [PMID:25129481].
  125. Bayart CB, DeNiro KL, Brichta L, Craiglow BG, Sidbury R. Topical Janus kinase inhibitors for the treatment of pediatric alopecia areata. *J Am Acad Dermatol*. 2017;77(1):167-170. [PMID:28619556].
  126. Liu LY, Craiglow BG, King BA. Tofacitinib 2% ointment, a topical janus kinase inhibitor, for the treatment of alopecia areata: a pilot study of 10 patients. *J Am Acad Dermatol*. 2017;78(2):403-404. [PMID: 29108908].
  127. Jabbari A, Dai Z, Xing L, et al. Reversal of Alopecia Areata Following Treatment With the JAK1/2 Inhibitor Baricitinib. *EBioMedicine*. 2015;2(4):351-355. [PMID:26137574].
  128. Vandiver A, Girardi N, Alhariri J, Garza LA. Two cases of alopecia areata treated with ruxolitinib: a discussion of ideal dosing and laboratory monitoring. *Int J Dermatol*. 2017;56(8):833-835. [PMID:28322434].
  129. Ibrahim O, Bayart CB, Hogan S, Piliang M BW. Treatment of alopecia areata with tofacitinib. *JAMA Dermatol*. 2017;153:600-602. [PMID:28355451].
  130. Pieri L, Guglielmelli P, Vannucchi AM. Ruxolitinib-induced reversal of alopecia universalis in a patient with essential thrombocythemia. *Am J Hematol*. 2015;90(1):82-83. [PMID:25307179].
  131. Craiglow BG, Tavares D, King BA. Topical Ruxolitinib for the Treatment of Alopecia Universalis. *JAMA Dermatol*. 2017;60(12):2016-2017. [PMID:26649829].
  132. Liu LY, Craiglow BG, Dai F, King BA. Tofacitinib for the treatment of severe alopecia areata and variants: A study of 90 patients. *J Am Acad Dermatol*. 2017;76(1):22-28. [PMID:27816293].
  133. Castelo-Soccio L. Experience with oral tofacitinib in 8 adolescent patients with alopecia universalis. *J Am Acad Dermatol*. 2017;76(4):754-755. [PMID:28325392].
  134. Craiglow BG, Liu LY, King BA. Tofacitinib for the treatment of alopecia areata and variants in adolescents. *J Am Acad Dermatol*. 2017;76(1):29-32. [PMID:27816292].
  135. Mackay-Wiggan JM. An Open-Label Pilot Study To Evaluate The Efficacy Of Tofacitinib In Moderate To Severe Alopecia Areata, Totalis And Universalis. *J Invest Dermatol*. 2018;138(7):1539-1545. [PMID:29452121].
  136. Mackay-wiggan JM. Pilot Study to Evaluate the Efficacy of Ruxolitinib in Alopecia Areata. 2016.
  137. Noda S, Krueger JG, Guttman-Yassky E. The translational revolution and use of biologics in patients with inflammatory skin diseases. *J Allergy Clin Immunol*. 2015;135(2):324-336. [PMID:25541257].
  138. Navarro R, Daudén E, Gallo E, Sánchez-Mateos DS, García-Diez A. Alopecia areata during treatment of psoriasis with adalimumab and leflunomide: A case and review of the literature. *Skin Pharmacol Physiol*. 2012;25(2):107-110. [PMID:22301842].
  139. Strober BE, Siu K, Alexis AF, et al. Etanercept does not effectively treat moderate to severe alopecia areata: An open-label study. *J Am Acad Dermatol*. 2005;52(6):1082-1084. [PMID:15928633].
  140. Gorcey L, Spratt EAG, Leger MC. Alopecia universalis successfully treated with adalimumab. *JAMA Dermatol*. 2014;150(12):1341-1344. [PMID:25322338].
  141. Gupta AK, Carviel J, Abramovits W. Treating Alopecia Areata: Current Practices Versus New Directions. *Am J Clin Dermatol*. 2017;18(1):67-75. [PMID:27770310].
  142. Bui K, Polissety S, Gilchrist H, Jackson SM, Frederic J. Successful treatment of alopecia universalis with alefacept: A case report and review of the literature. *Cutis*. 2008;81(5):431-434.

- [PMID:18543595].
143. Strober BE, Menon K, McMichael A et al. Alefacept for severe alopecia areata: a randomized, double-blind, placebo-controlled study. *Arch Dermatol.* 2009;145:1262-1266. [PMID:19917955].
144. Mackay-wiggan JM, Squibb B, Mackay-wiggan JM. An Open-Label Label Single-Arm Single Arm Clinical Trial to Evaluate The Efficacy of Abatacept in Moderate to Severe Patch Type Alopecia Areata. <https://clinicaltrials.gov/ct2/show/NCT02018042>.
145. Guttman-Yassky E, Ungar B, Noda S, et al. Extensive alopecia areata is reversed by IL-12/IL-23p40 cytokine antagonism. *J Allergy Clin Immunol.* 2016;137(1):301-304. [PMID:26607705].
146. Atwa MA, Youssef N, Bayoumy NM. T-helper 17 cytokines (interleukins 17, 21, 22, and 6, and tumor necrosis factor- $\alpha$ ) in patients with alopecia areata: association with clinical type and severity. *Int J Dermatol* 2016. 55:666-672. [PMID:26235375].
147. Shin BS, Furuhashi T, Nakamura M, Torii K, Morita A. Impaired inhibitory function of circulating CD4+CD25+ regulatory T cells in alopecia areata. *J Dermatol Sci.* 2013;70(2):141-143. [PMID:23433552].
148. Castela E, Le Duff F, Butori C, et al. Effects of low-dose recombinant interleukin 2 to promote T-regulatory cells in alopecia areata. *JAMA Dermatol.* 2014;150(7):748-751. [PMID:24872229].
149. Suárez-Fariñas M, Ungar B, Noda S, et al. Alopecia areata profiling shows TH1, TH2, and IL-23 cytokine activation without parallel TH17/TH22 skewing. *J Allergy Clin Immunol.* 2015;136(5):1277-1287. [PMID:26316095].
150. Tembhe MK, Sharma VK. T-helper and regulatory T-cell cytokines in the peripheral blood of patients with active alopecia areata. *Br J Dermatol.* 2013;169(3):543-548. [PMID:23607748].
151. Willemsen R, Vanderlinden J, Deconinck A, Roseeuw D. Hypnotherapeutic management of alopecia areata. *J Am Acad Dermatol.* 2006;55(2):233-237. [PMID:16844504].
152. Willemsen R, Vanderlinden J. Hypnotic approaches for alopecia areata. *Int J Clin Exp Hypn.* 2008;56(3):318-333. [PMID:18569142].
153. Perini G, Zara M, Cipriani R, Carraro C, Preti A, Gava F et al. Imipramine in alopecia areata. A double-blind, placebo-controlled study. *Psychother Psychosom.* 1994;61:195-198. [PMID:8066157].
154. Cipriani R, Perini GI RS. Paroxetine in alopecia areata. *Int J Dermatol.* 2001;40:600-601. [PMID:11737460].
155. Abedini H, Farshi S, Mirabzadeh A, Keshavarz S. Antidepressant effects of citalopram on treatment of alopecia areata in patients with major depressive disorder. *J Dermatolog Treat.* 2014;25(2):153-155. [PMID:23339335].
156. Willemsen R, Haentjens P, Roseeuw D, Vanderlinden J. Hypnosis in refractory alopecia areata significantly improves depression, anxiety, and life quality but not hair regrowth. *J Am Acad Dermatol.* 2010;62(3):517-518. [PMID:20159323].
157. Ferrando J, Grimalt R, Lacueva L, Artuch R VM. Biotinidase activity and biotin treatment in alopecia areata. *Second Intercont Meet Hair Res Soc.* 1998.
158. Ead RD. Oral zinc sulphate in alopecia areata-a double blind trial. *Br J Dermatol.* 1981;104:483-484. [PMID: 7016162].
159. Camacho FM, García-Hernández M-J. Zinc Aspartate, Biotin, and Clobetasol Propionate in the Treatment of Alopecia Areata in Childhood. *Pediatr Dermatol.* 1999;16(4):335-338. [PMID:10515774].
160. Namazi MR. The potential efficacy of thalidomide in the treatment of recalcitrant alopecia areata. *Med Hypotheses.* 2003;60(4):513-514. [PMID:12615511].
161. Friedmann PS. Unsuccessful treatment of alopecia areata with dapsone. *Br J Dermatol.* 1981;104:597-8. [PMID: 7236522].
162. Nissen C V, Wulf HC. Hydroxychloroquine is ineffective in treatment of alopecia totalis and extensive alopecia areata: A case series of 8 patients. *JAAD Case Reports.* 2016;2(2):117-118. [PMID:27051848].
163. Sarifakioglu E, Degim IT, Gorpelioglu C. Determination of the sildenafil effect on alopecia areata in childhood: An open-pilot comparison study. *J Dermatolog Treat.* 2006;17(4):235-237. [PMID:16971319].
164. Peloquin L, Castelo-Soccio L. Alopecia Areata: An Update on Treatment Options for Children. *Pediatr Drugs.* 2017;19(5):411-422. [PMID:28551734].